Distrofia areolar central

Descrita inicialmente por Nettleship, em 1884.
É uma distrofia macular, hereditária, autossómica dominante.
É uma patologia pouco frequente, mas grave.
Clinicamente, pode considerar-se numa linha de fronteira entre a distrofia de cones e adegenerescência macular ligada á idade, tipo atrófico.

GENÉTICA: • A maioria dos casos de Distrofia areolar central ocorre esporadicamente.
Contudo, a transmissão autossómica dominante está bem documentada.
Transmissão autossómica dominante, com localização do gene em 17p (descritos também casos esporádicos). É causada por uma mutação Arg-142 Trp do gene periferina/RDS.

HISTOPATOLOGIA:
- Atrofia do EPR, fotoreceptores e coriocapilar na área da lesão.
- Diminuição da espessura da camada nuclear externa.

SINTOMAS.
A doença apresenta uma idade de início entre os 20 e os 40 anos, e manifesta-se pordiminuição progressiva e bilateral da visão central. Nas fases mais evoluídas, a acuidadevisual está reduzida a 1/10 ou 2/10.

CLÍNICA:
Por ordem cronológica:
• Aspecto granuloso (despigmentação granular) inespecífico da fóvea.
• Atrofia limitada do EPR e desaparecimento da coriocapilar ao nível damácula.
• Atrofia geográfica , de progressão lenta, no seio da qual se encontramvisíveis grandes vasos coroideus proeminentes.
Nas fases finais constitui-se uma área atrófica central, não só do EPR, mas tambémda coriocapilar. Esta área atrófica está bem delimitada relativamente á retina envolvente normal.

EXAMES COMPLEMENTARES:
AF:Hiperfluorescência moderada, não uniforme, correspondendo à despigmentação
granular da área macular, onde sobressaem minúsculos pontos hiperfluorescentes sem difusão. O aspecto do fundo ocular e angiográfico é comparável ás formas clínicas descritas na distrofia progressiva de cones.
ERG: Normal
ERG multifocal – Está alterado
EOG: Normal (pode ser subnormal).
CV: O escotoma central, inicialmente relativo, torna-se absoluto, sendo normais asisopteras periféricas.

EVOLUÇÃO:
É característica. Assintomática até aos 35-40 anos de idade. A diminuição da AV ocorre a partir dos 45-50 anos. Em idade > 60 anos a AV habitualmente é, em média, 1/10[1].

DIAGNÓSTICO DIFERENCIAL:
- DMI – No entanto, a distrofia areolar central não se acompanha dedrusens
- D. STARGARDT – A distrofia areolar central não apresenta manchasflavimaculatus, nem ocorre o silêncio coróideu angiográfico típico daD.Stargart.
- DISTROFIA CONES E BASTONETES – A distrofia areolar central não apresenta alterações electroretinográficas características.
- ESTAFILOMA MIÓPICO.
- CORIORETINOPATIA SEROSA CENTRAL

COMPLICAÇÕES:
A complicação evolutiva é a atrofia macular.

TRATAMENTO:
Não há tratamento eficaz.

Fig. 1 Distrofia areolar central (Retinografia)

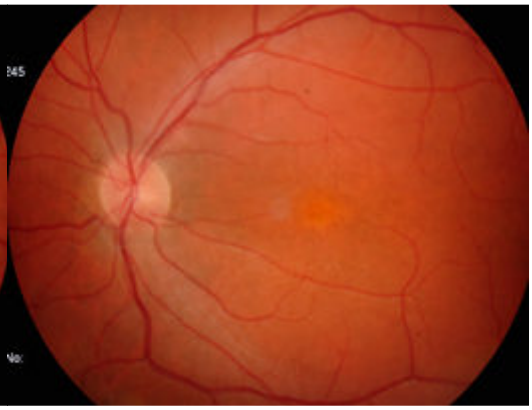
Fig. 2 Distrofia areolar central (Retinografia)

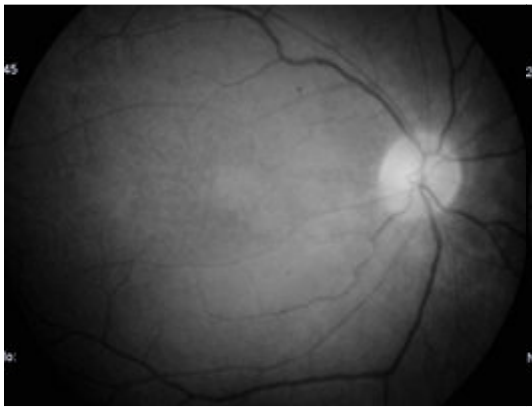
Fig. 3 Distrofia areolar central (Anerítica)

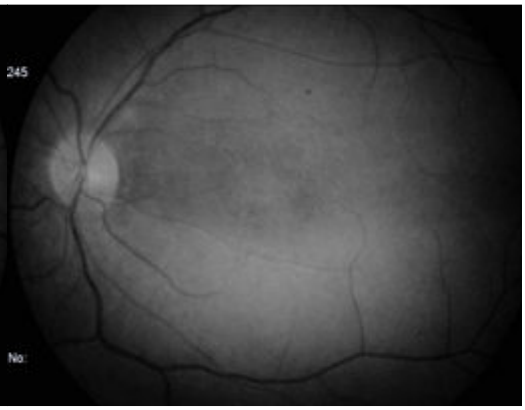
Fig. 4 Distrofia areolar central (Anerítica)

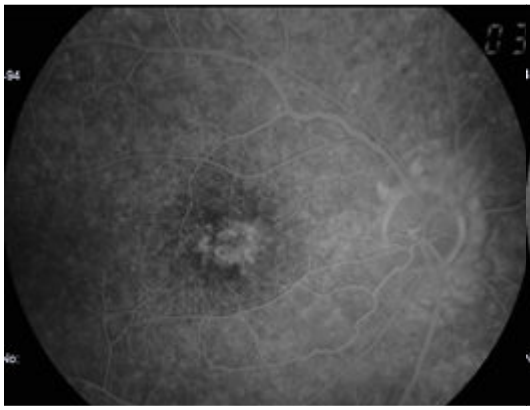

Fig. 5 Distrofia areolar central (AF)

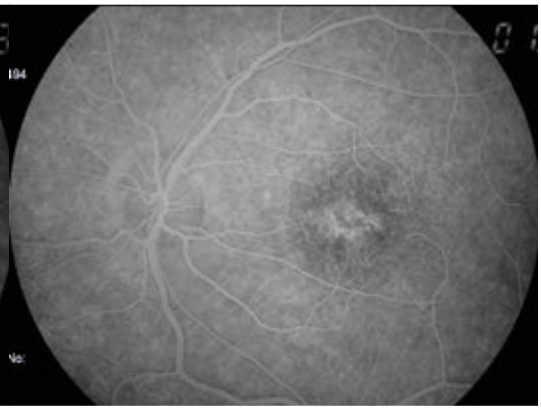

Fig. 6 Distrofia areolar central (AF)

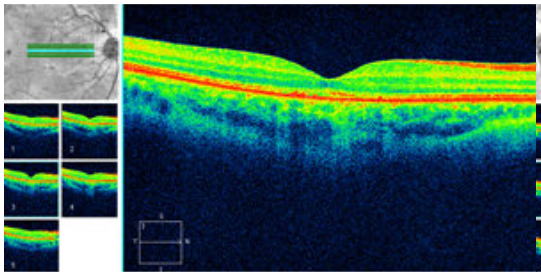

Fig. 7 Distrofia areolar central (OCT)

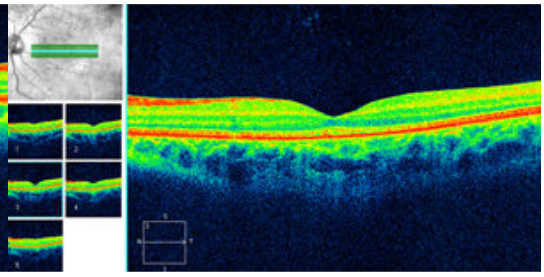

Fig. 8 Distrofia areolar central (OCT)

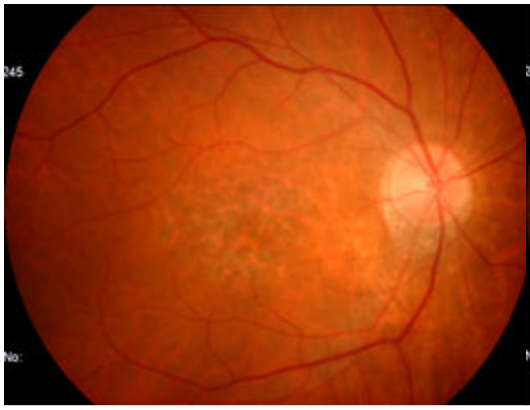

Fig.9 Distrofia areolar central (Retinografia)

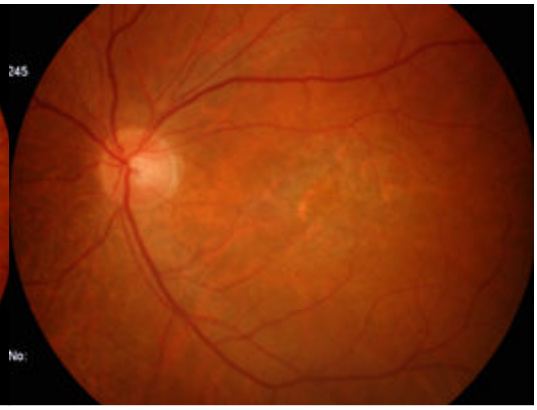

Fig. 10 Distrofia areolar central (Retinografia)

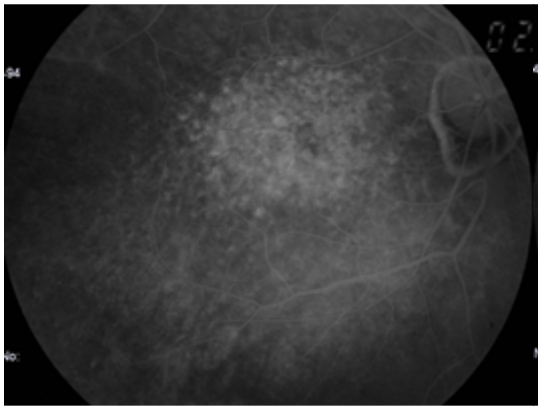

Fig. 11 Distrofia areolar central (AF)

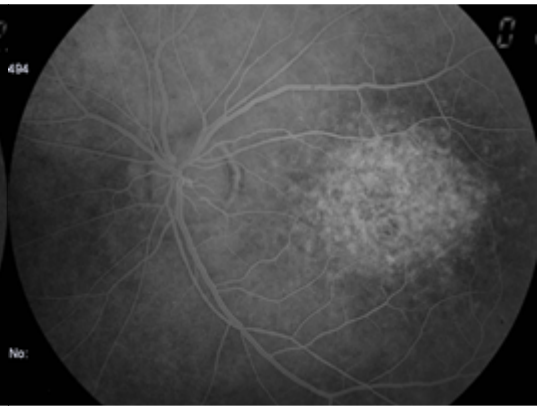

Fig. 12 Distrofia areolar central (AF)

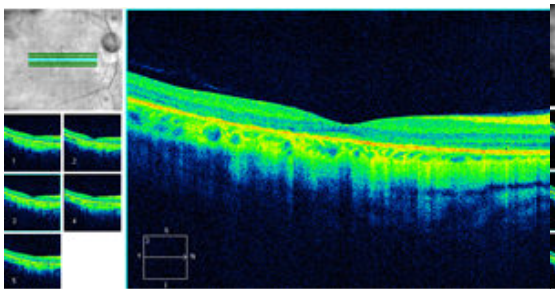

Fig. 13 Distrofia areolar central (OCT)

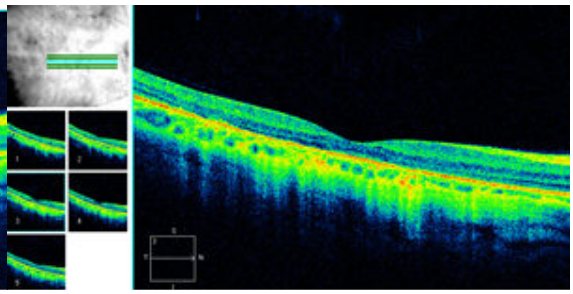

Fig. 14 Distrofia areolar central (OCT)